

О.В. Тарабанова

кандидат медицинских наук, врач акушер-гинеколог гинекологического отделения Базовой акушерско-гинекологической клиники Федерального государственного бюджетного образовательного учреждения высшего образования «Кубанский государственный медицинский университет» Министерства здравоохранения Российской Федерации

В.А. Крутова

доктор медицинских наук, профессор кафедры акушерства, гинекологии и перинатологии Федерального государственного бюджетного образовательного учреждения высшего образования «Кубанский государственный медицинский университет» Министерства здравоохранения Российской Федерации, главный врач Базовой акушерско-гинекологической клиники Федерального государственного бюджетного образовательного учреждения высшего образования «Кубанский государственный медицинский университет» Министерства здравоохранения Российской Федерации

А.А. Ордокова

аспирант кафедры акушерства, гинекологии и перинатологии Федерального государственного бюджетного образовательного учреждения высшего образования «Кубанский государственный медицинский университет» Министерства здравоохранения Российской Федерации, врач акушер-гинеколог гинекологического отделения Базовой акушерско-гинекологической клиники Федерального государственного бюджетного образовательного учреждения высшего образования «Кубанский государственный медицинский университет» Министерства здравоохранения Российской Федерации

И.А. Харитонова

биолог клинико-диагностической лаборатории Государственного бюджетного учреждения здравоохранения «Научно-исследовательский институт — Краевая клиническая больница №1 имени профессора С. В. Очаповского» Министерства здравоохранения Краснодарского края

Ю.С. Мизина

биолог клинико-диагностической лаборатории Государственного бюджетного учреждения здравоохранения «Научно-исследовательский институт — Краевая клиническая больница №1 имени профессора С. В. Очаповского» Министерства здравоохранения Краснодарского края

С.В. Федак

биолог клинико-диагностической лаборатории Государственного бюджетного учреждения здравоохранения «Научно-исследовательский институт — Краевая клиническая больница №1 имени профессора С. В. Очаповского» Министерства здравоохранения Краснодарского края

O.V. Tarabanova

Candidate of Medical Science, gynecologist and obstetrician of the Department of Gynecology of the Base Clinic of Obstetrics and Gynecology at Federal State Budgetary Institution of Higher Education «Kuban State Medical University» of the Ministry of Healthcare of the Russian Federation

V.A. Krutova

Doctor of Medical Sciences, Professor of Obstetrics, Gynecology and Perinatology at Federal State Budgetary Institution of Higher Education «Kuban State Medical University» of the Ministry of Healthcare of the Russian Federation, Chief Administrator of Base Clinic of Obstetrics and Gynecology at Federal State Budgetary Institution of Higher Education «Kuban State Medical University» of the Ministry of Healthcare of the Russian Federation

A.A. Ordokova

Post-graduate student of the Department of Obstetrics, Gynecology and Perinatology at Federal State Budgetary Institution of Higher Education «Kuban State Medical University» of the Ministry of Healthcare of the Russian Federation, gynecologist and obstetrician of the Department of Gynecology of Base Clinic of Obstetrics and Gynecology at Federal State Budgetary Institution of Higher Education «Kuban State Medical University» of the Ministry of Healthcare of the Russian Federation

I.A. Kharitonova

Biologist in Clinical and Diagnostical Department at State Budgetary Institution of Healthcare «Research institute — Regional Clinical Hospital № 1 named after professor S.V. Ochapovskiy» of Ministry of Healthcare of Krasnodar Region

Yu.S. Mizina

Biologist in Clinical and Diagnostical Department at State Budgetary Institution of Healthcare «Research institute — Regional Clinical Hospital № 1 named after professor S.V. Ochapovskiy» of Ministry of Healthcare of Krasnodar Region

S.V. Fedak

Biologist in Clinical and Diagnostical Department at State Budgetary Institution of Healthcare «Research institute — Regional Clinical Hospital № 1 named after professor S.V. Ochapovskiy» of Ministry of Healthcare of Krasnodar Region

ЛАБОРАТОРНЫЕ И ИММУНОГИСТОХИМИЧЕСКИЕ ПРЕДИКТОРЫ РЕЦИДИВА ПРОЛАПСА ГЕНИТАЛИЙ

LABORATORIAL AND IMMUNOHISTOCHEMICAL PREDICTORS OF RECURRENT GENITAL PROLAPSE

КОНТАКТНАЯ ИНФОРМАЦИЯ

Тарабанова Ольга Викторовна, кандидат медицинских наук, врач акушер-гинеколог гинекологического отделения Базовой акушерско-гинекологической клиники Федерального государственного бюджетного образовательного учреждения высшего образования «Кубанский государственный медицинский университет» Министерства здравоохранения Российской Федерации
 Адрес: 350 087, РФ, Краснодар, Прикубанский р-н, пос. Калинина, ул. Розовая, д. 13
 Тел.: +7 (918) 350-42-30; e-mail: ponotar@gmail.com
Статья поступила: 20.11.2017
Статья принята: 01.12.2017

Аннотация

Целью исследования было провести анализ состояния влагалищной фасции на тканевом и гистохимическом уровнях, сопоставить их с биохимическими маркерами распада коллагена и клиническими данными признаков недифференцированной дисплазии соединительной ткани у больных с рецидивом генитального пролапса.

Было обследовано 107 пациенток с рецидивом пролапса гениталий с оценкой клинических, фенотипических, лабораторных и иммуногистохимических маркеров дисплазии соединительной ткани. Средний возраст составил $52 \pm 3,6$ года. Клинически легкая степень тяжести ДСТ была выявлена у 14,9 % пациенток (подгруппа 1а), средняя степень тяжести — у 73,8 % (подгруппа 1б), а тяжелая степень — у 11,2 % участниц (подгруппа 1с).

Образцы, полученные в контрольной группе, характеризовались упорядоченным расположением мышечных волокон без признаков белковой дистрофии. В образцах подгруппы 1а морфологические изменения состояли в незначительной очаговой гомогенизации пучков коллагеновых волокон. При иммуногистохимическом исследовании на фоне преобладания коллагена 1-го типа отмечались фокальное слабое окрашивание коллагена 4-го типа и небольшие включения коллагена 3-го типа.

В подгруппе 1б морфологические изменения состояли в умеренно выраженной межмышечной пролиферации. Иммуногистохимически значительная часть соединительной ткани, включая коллагеновые волокна сосудистых стенок, представлена разрастаниями коллагена 3-го и 4-го типов.

Образцы подгруппы 1с большей частью представляли собой хаотичные разрастания неравномерно окрашенного грубоволокнистого коллагена. При иммуноморфологическом исследовании по всей площади образцов выявляется коллаген 4-го типа.

Повышение уровня оксипролина в сыворотке крови с высокой степенью вероятности коррелировало с ре-

CONTACT INFORMATION

Tarabanova Olga, Candidate of Medical Sciences, Gynecologist and obstetrician of the Department of Gynecology of Base Clinic of Obstetrics and Gynecology at Federal State Budgetary Institution of Higher Professional Education «Kuban State Medical University» of the Ministry of Healthcare of the Russian Federation
 Tel.: +7 (918) 350-42-30; e-mail: ponotar@gmail.com
Article received: 20.11.2017
Article approved: 01.12.2017

Abstract

The aim of research was to analyze the histologic and histochemical condition of vaginal fascia, to compare it to biochemical markers of collagen disintegration and clinical signs of undifferentiated connective tissue dysplasia in patients with recurrent genital prolapse.

The research included 107 patients with recurrent genital prolapse using clinical, phenotypical, laboratory and immunohistochemical assessment. Mean age was 52 ± 3.6 years. Clinically light form of UCTD was found in 14.9 % of patients (1a subgroup), moderate form — in 73.8 % (1b subgroup), severe form — in 11.2 % (1c subgroup).

In samples of control group no signs of protein dystrophy were found, muscular fibers were structured. In samples of 1a subgroup some focal homogenized bundles of collagen fibers were found. Immunohistochemistry showed prevalence of type I collagen with focal incorporations of types III and IV.

Samples of 1b subgroup showed moderate muscular proliferation. In immunohistochemistry considerable proliferation of type III and IV collagen were revealed, including vascular walls.

In subgroup 1c samples showed disorderly located and irregularly stained coarse-fibered collagen. Immunohistochemistry showed type IV collagen all over the surface of samples.

Increased level of hydroxy-proline in serum were highly relevant to results of immunohistochemical analysis and clinical signs of genital prolapse. Complex assessment of laboratory markers, clinical signs and results of immunohistochemistry helps to verify diagnosis of UCTD.

зультатами иммуногистохимического исследования и соответствовало клиническим проявлениям несостоятельности тазового дна. Для повышения качества диагностики недифференцированной ДСТ необходимо сопоставлять лабораторные маркеры с имеющимися клиническими данными, а также результатами иммуногистохимического исследования.

Ключевые слова: пролапс гениталий, рецидив, недифференцированная дисплазия соединительной ткани, иммуногистохимия

Keywords: genital prolapse, recurrence, undifferentiated connective tissue dysplasia, immunohistochemistry

ВВЕДЕНИЕ

Пролапс гениталий, мочевая и кишечная инконтиненции — это лишь следствие комплекса изменений тазового дна, которое в свою очередь приводит к таким патологическим состояниям, как нарушение микробиоценоза влагалища, заболевания шейки матки, аноргазмии, воспалительным заболеваниям органов малого таза. По данным литературы, каждая 11-я женщина в течение жизни подвергается хирургическому лечению по поводу пролапса тазовых органов и каждая 3-я из них повторно обращается для хирургической коррекции рецидива заболевания (Verrocal O. et al., 2004). Психогенно-стрессовые ситуации, связанные со снижением настроения на почве дискомфорта и болевых ощущений, вызванных пролапсом гениталий и инконтиненцией, раздражительность, нарушение привычного режима, проблемы в сфере интимных отношений негативно отражаются на жизни женщины. И все это в разы усугубляет проблему при рецидиве пролапса гениталий после проведенного оперативного лечения. При этом надо отметить, что частота рецидива, по данным литературы, составляет 33–61 %, т. е. у каждой третьей пациентки [1–3].

Считается, что частота возникновения рецидива пролапса гениталий после хирургического лечения зависит от правильности выбора объема операции, от топографических особенностей пролапса (чаще встречаются рецидивы после коррекции цистоцеле) [1], от соблюдения хирургической техники.

Основными факторами риска рецидива пролапса гениталий после оперативного лечения являются:

1. Нарушение хирургической техники.
2. Воздействие неблагоприятных факторов на процесс заживления (гнойно-септические осложнения).
3. Наличие не скорректированных хронических заболеваний, сопровождающихся повышением внутрибрюшного давления (хронический кашель, хронический запор).
4. Гипоэстрогения.

5. Нейрогенные состояния, приводящие к нарушению иннервации мышц тазового дна.
6. Наличие патологии соединительной ткани системного характера.

Относительно большинства перечисленных факторов в клинической практике существуют определенные рекомендации. Так, этапы оперативного вмешательства по поводу пролапса гениталий и правила асептики и антисептики являются общеизвестными и обязательными к выполнению. Множеством исследований была обоснована необходимость коррекции хронической экстрагенитальной патологии, нейрогенных нарушений и дефицита эстрогенов еще на догоспитальном этапе. Однако такой фактор риска, как патология соединительной ткани, большинство специалистов оставляют без внимания.

АКТУАЛЬНОСТЬ

Согласно исследованию, включавшему 400 пациенток, клинические признаки недифференцированной ДСТ были обнаружены у 8,5 % (Головской Б.В., 2002). Многочисленные признаки недифференцированной ДСТ, выделяемые современными учеными, целесообразно рассматривать в контексте формирования клинко-функциональных синдромов. Симптомы и синдромы дисплазии соединительной ткани были подробно описаны рабочей группой Российского научного медицинского общества терапевтов в рамках Национальных рекомендаций по диагностике, лечению и реабилитации пациентов с дисплазиями соединительной ткани [4].

На сегодняшний день дисплазию соединительной ткани рассматривают как одну из основных причин неэффективности оперативного лечения пролапса гениталий у женщин, что в свою очередь диктует необходимость протезирования поддерживающего аппарата малого таза с применением синтетических имплантов. Концепция этих оперативных вмешательств — создание неофасции взамен разрушенной, однако недостатком метода является

возрастание риска послеоперационных осложнений за счет mesh-ассоциированных (гнойно-инфекционных процессов, эрозий, сморщиваний имплантов, стенозов, послеоперационных отторжений).

Считается, что патогенез соединительнотканной дисплазии обусловлен изменением функции фибробластов со снижением отдельных типов коллагена и нарушением их соотношения с ремоделированием внеклеточного матрикса, деградацией коллагена, фрагментацией эластина, аккумуляцией гликозаминогликанов, вызванных в большинстве случаев наследуемыми мутациями генов [5–7, 15]. Биохимическими маркерами распада коллагена у гинекологических больных с недифференцированной дисплазией соединительной ткани являются определение С-концевых телопептидов, оксипролин крови, дезоксипиридинолин в моче [8, 9].

Таким образом, в настоящее время при выборе объема оперативного вмешательства по поводу пролапса гениталий не учитываются критерии несостоятельности тазового дна на биохимическом, тканевом и гистохимическом уровне.

Цель исследования: выявить диагностические критерии дисплазии соединительной ткани у пациенток с рецидивом пролапса гениталий.

МАТЕРИАЛЫ И МЕТОДЫ

Под нашим наблюдением находились 107 пациенток с рецидивом пролапса гениталий, госпитализированных в отделение гинекологии Государственного бюджетного учреждения здравоохранения «Научно-исследовательский институт — Краевая клиническая больница № 1 им. профессора С.В. Очаповского» Министерства здравоохранения Краснодарского края и гинекологическое отделение Базовой акушерско-гинекологической клиники ФГБОУ ВО «Кубанский государственный медицинский университет» Минздрава России за период с 2014 по 2017 год.

Общий критерий включения женщин в исследование:

1. Пациентки с рецидивом пролапса гениталий.
2. С клиническими признаками недифференцированной дисплазии соединительной ткани.

При выявлении клинических признаков недифференцированной дисплазии соединительной ткани мы пользовались балльной шкалой [10]. Пациенты, у которых сумма баллов по шкале Т.Ю. Смольновой оказалась менее 9, были выделены в подгруппу 1a (маловыраженная ДСТ), пациенты с результатом 10–16 баллов — в подгруппу 1b (умеренно выраженная ДСТ), а при количестве баллов, превышающем 17, — в подгруппу 1c (выраженная ДСТ).

Фенотипические признаки нДСТ оценивались согласно национальным рекомендациям Россий-

ского научного медицинского общества терапевтов по диагностике, лечению и реабилитации пациентов с дисплазиями соединительной ткани [4].

Критерий исключения из исследования: наличие в анамнезе аутоиммунных заболеваний (ревматоидный артрит, ревматизм, системная склеродермия, дерматомиозит и др.).

В контрольной группе критериями включения женщин в исследование являлись:

1. Отсутствие клинических признаков пролапса гениталий.
2. Отсутствие клинических признаков недифференцированной дисплазии соединительной ткани.

В контрольную группу были включены пациентки, оперированные по поводу миомы матки, без пролапса гениталий, без клинических признаков недифференцированной дисплазии соединительной ткани.

Для морфологического и иммуногистохимического исследования использовались образцы влажной стенки с прилежащими участками фасции, полученные при ножевой биопсии у пациенток с пролапсом гениталий (основная группа). Для контроля использовались фрагменты влажной стенки, взятые у пациенток во время оперативного вмешательства по поводу миомы матки (контрольная группа).

Полученные образцы фиксировались в 10 % забуференном растворе формалина в течение 24 ч. Проводка тканевых фрагментов осуществлялась в автомате для гистологической проводки карусельного типа STP-120 с использованием изопропилового спирта. Резка материала производилась серийно, с использованием ротационного микротомы Microm HM 340E. Полученные тканевые срезы толщиной 4 мкм окрашивались гематоксилин-эозином, методом Ван Гизона, часть полученных срезов обработана в иммунопейнере Roshe Ventana с моноклональными мышиными антителами к коллагену 1, 3 и 4-го типов (C1, C3, C4) после соответствующей стандартизации. Коллаген 2-го типа в исследованных образцах не определялся, т. к. коллаген данного типа преимущественно представлен в хрящевой ткани. Морфологическая и иммуногистохимическая оценка образцов производилась с использованием светового микроскопа Nikon ECLIPSE E200-LED с системой компьютерной визуализации.

Определение уровня гидроксипролина в сыворотке крови пациентов осуществлялось в конкурентном иммуноферментном методе на тест-системе ElisaCloud-Immunoassay Cloud-Clone Corp., производства China Beijing.

Чувствительность метода составляет 25,9 нг/мл. Нормальное значение оксипролина в сыворотке крови 1661 нг/мл (12,68 мкмоль/л).

Статистическую обработку данных проводили с помощью пакета прикладных программ Statistica 6.0.

Для определения статистической значимости полученных результатов определялся доверительный интервал (ДИ) с коэффициентом доверительной вероятности 95 %. Для проверки точности гипотезы использовался хи-квадрат. Для оценки информативности применяли непараметрический метод с помощью критерия U Манна—Уитни для малых выборок.

РЕЗУЛЬТАТЫ

В основной группе — 107 пациенток, средний возраст (медиана) составил $52 \pm 3,6$ года. В репродуктивном периоде (до 45 лет включительно) находились 12 (11,2 %) пациенток, в периоде перименопаузы — 38 (35,5 %), в постменопаузе — 57 (53,3 %) пациенток. Хирургическая постменопауза отмечалась у 2 (1,86 %) пациенток. Продолжительность заболевания варьировала от 1 года до 18 лет.

Контрольную группу составили 12 пациенток, оперированных по поводу миомы матки. Средний возраст — $48 \pm 2,4$ года.

Все больные предъявляли жалобы на чувство дискомфорта, инородного тела в области промежности. Жалобы на недержание мочи при перемене положения тела (чаще при вставании) отмечали 12 (11,2 %) пациенток, 36 (33,6 %) пациенток жаловались на недержание мочи в покое. У 26 (24,3 %) пациенток наблюдалось учащенное мочеиспускание, у 42 (39,3 %) — затрудненное мочеиспускание. Нарушения дефекации (запоры, чувство неполного опорожнения прямой кишки, недержание газов) выявлены у 21 (19,6 %) больной.

В наших наблюдениях роды имели 107 (100 %) пациенток, из них 82 (76,6 %) — двое и более, при этом травматические родовые повреждения имели 64 (59,8 %) пациентки. У большинства пациенток — 95 (88,8 %) — имелись признаки возрастной гипострогении, при этом лишь 2 (1,8 %) больные в постменопаузе принимали препараты заместительной гормональной терапии перорально и 7 (6,5 %) — местно. Кроме того, значимую физическую нагрузку имели 9 (7,6 %) пациенток.

Экстрагенитальная патология наблюдалась у 107 (100 %) больных с рецидивами пролапса гениталий, при этом особый интерес вызывало изучение заболеваний, которые могли иметь значение в патогенезе пролапса гениталий. Так, 47 (43,9 %) пациенток имели хронические заболевания легких и бронхов, 32 (29,9 %) — различные заболевания желудочно-кишечного тракта, сопровождающиеся запорами. Неврологические заболевания имели 24 (22,4 %) больных, заболевания почек и мочевыводящей системы (хронический пиелонефрит, цистит, мочекаменную болезнь) — 38 (35,5 %) больных.

Необходимо отметить, что многие пациентки были ранее оперированы: у 52 (48,6 %) больных

в анамнезе были хирургические вмешательства по поводу грыж иной локализации (пищеводного отверстия диафрагмы, паховые, бедренные и др.), у 18 (16,8 %) — гинекологические операции (надвлагалищная ампутация матки, экстирпация матки). Операции по коррекции пролапса ранее выполнялись у 100 % пациенток, сочетанные операции по коррекции пролапса гениталий и недержания мочи — у 24 (24,4 %) пациенток.

При оценке выраженности клинических признаков недифференцированной ДСТ легкая степень тяжести (маловыраженная) была выявлена у 16 (14,9 %) пациенток, средняя степень тяжести (умеренно выраженная) — у 79 (73,8 %) пациенток, тяжелая степень (выраженная) — у 12 (11,2 %) пациенток. Частота различных признаков ДСТ у пациенток в основной и контрольной группах представлена в табл. 1.

Образцы, полученные в контрольной группе (12 объектов), характеризовались упорядоченным расположением мышечных волокон без признаков белковой дистрофии. Мезенхимальные клеточные элементы представляли собой небольшие скопления фибробластов, расположенных преимущественно межмышечно. Волокнистая соединительная ткань представлена равномерно окрашенными упорядоченными пучками коллагеновых волокон, васкуля-

Таблица 1

Частота выявления фенотипических и клинических признаков ДСТ среди исследуемых пациенток

Признак	Основная группа (n = 107)		Контрольная группа (n = 12)	
	абс.	%	абс.	%
Варикозная болезнь нижних конечностей	78	72,9	7	58,3
Арахнодактилия	26	24,3	0	0
Кифосколиоз	57	53,3	4	33,3
Гипермобильность суставов	51	47,7	1	8,3*
Плоскостопие	85	79,4	8	66,7
Растяжимая кожа (более 3 см)	24	22,4	0	0
Келоидные рубцы	12	11,2	0	0
Грыжи иной локализации	31	29,0	0	0*
Пролапсы клапанов сердца	54	50,5	1	8,3*
Миопия в анамнезе (> -3 дптр)	35	32,7	3	25,0
Гастроэзофагеальный рефлюкс	59	55,1	2	16,7*
Долихосигма	32	29,9	1	8,3
Легкое образование гематом	19	17,8	0	0

* — статистическая значимость различий в группах соответствует $p < 0,05$.

ризация отмечалась умеренно. Воспалительная инфильтрация в исследованных тканевых фрагментах не определялась.

Стенки крупных сосудов обычной толщины, коллагеновый слой их равномерно окрашивается в красный цвет при окраске методом Ван Гизона. Иммуногистохимически в волокнах фиброзной ткани и в стенках сосудов наблюдалась хорошо выраженная реакция с антителом к коллагену 1-го типа (рис. 1). Реакция с антителами к коллагену 3-го и 4-го типов была отрицательной.

В контрольной группе оксипролин составил от 630,8 нг/мл до 1668,2 нг/мл (среднее значение 1068,2 нг/мл).

В образцах подгруппы 1a (16 объектов) морфологические изменения состояли в незначительной очаговой гомогенизации пучков коллагеновых волокон. Мышечный и сосудистый компоненты выглядели обычно, местами наблюдался незначительный межмышечный отек, признаки текущего воспаления не определялись. В большом количестве имелись нервные волокна. При иммуногистохимическом исследовании, на фоне преобладания коллагена 1-го типа, отмечалось фокальное слабое окрашивание коллагена 4-го типа (рис. 2), местами в виде небольших включений определялся коллаген 3-го типа. Эластический каркас крупных сосудов представлен коллагеном 1-го типа.

В подгруппе 1a оксипролин составил от 1630,8 нг/мл до 2868,9 нг/мл (среднее значение 1955,2 нг/мл).

В подгруппе 1b (79 объектов) морфологические изменения состояли в умеренно выраженной межмышечной пролиферации хаотично расположенных пучков фибробластов на фоне выраженного отека, значительном увеличении количества колла-

гена, диффузной гомогенизации коллагеновых волокон.

В сравнении с контрольной группой васкуляризация отмечалась более выраженной, преимущественно за счет сосудов капиллярного типа, диффузно пронизывающих соединительнотканый компонент. Местами периваскулярно встречались небольшие воспалительные инфильтраты, состоящие преимущественно из зрелых лимфоцитов с примесью небольшого количества макрофагов.

Мышечные волокна несколько истончены, гомогенизированы, с единичными контрактурами. В части срезов мышечные волокна выглядят замурованными среди гиалинизированной, хорошо васкуляризированной фиброзной ткани. Стенки крупных сосудов утолщены, местами склерозированы. Нервные стволы встречались большей частью крупные, местами гомогенизированные. Иммуногистохимически значительная часть соединительной ткани, включая коллагеновые волокна сосудистых стенок, представлена разрастаниями коллагена 3-го и 4-го типов (рис. 3), приблизительно в равных соотношениях; 1-й тип коллагена выявился на небольших участках, преимущественно вблизи мышечных волокон.

В подгруппе 1b оксипролин составил от 1630,8 нг/мл до 4888,9 нг/мл (среднее значение 3855,2 нг/мл).

Образцы подгруппы 1c (12 объектов) большей частью представляли собой хаотичные разрастания неравномерно окрашенного грубоволокнистого коллагена. Встречаются небольшие скопления крупных фибробластов с гиперхромными умеренно полиморфными ядрами.

Васкуляризация выражена фокально, стенки сосудов различного калибра утолщены, склерози-

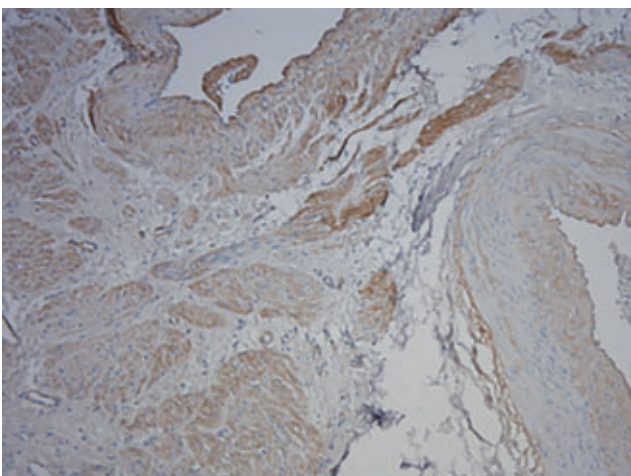


РИС. 1. Выраженная реакция к коллагену 1-го типа у пациенток контрольной группы. Иммуногистохимический стрептавидин-биотиновый метод, в качестве хромогена использован диаминобензидин, докраска ядер гематоксилином ($\times 200$)

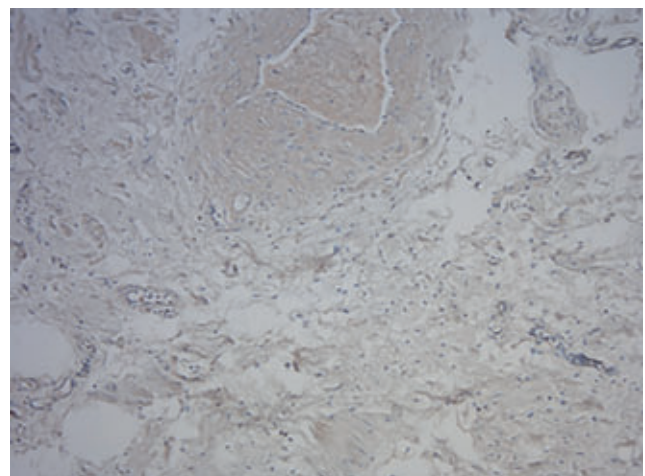


РИС. 2. Преобладание реакции к коллагену 1-го типа у пациенток подгруппы 1a. Иммуногистохимический стрептавидин-биотиновый метод, в качестве хромогена использован диаминобензидин, докраска ядер гематоксилином ($\times 200$)

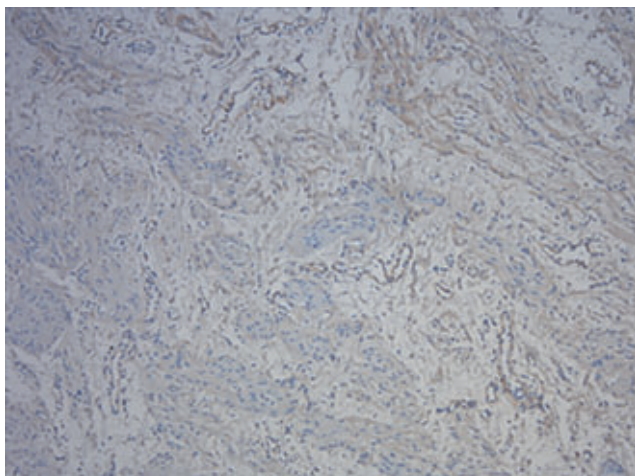


РИС. 3. Выраженная реакция к коллагену 3-го типа у пациенток подгруппы 1b. Иммуногистохимический стрептавидин-биотиновый метод, в качестве хромогена использован диаминобензидин, докраска ядер гематоксилином ($\times 200$)

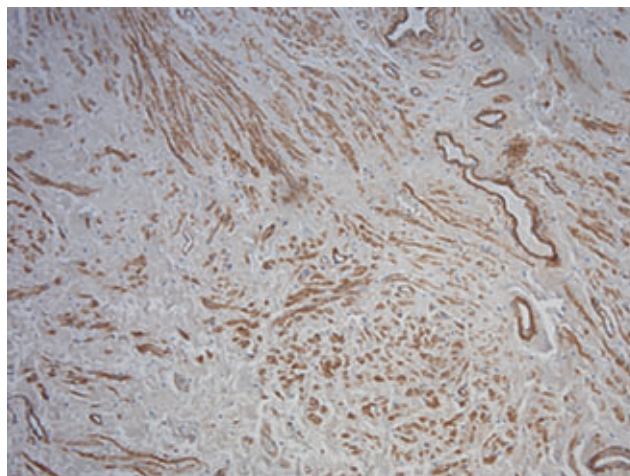


РИС. 4. Преобладание реакции к коллагену 4-го типа у пациенток подгруппы 1c. Иммуногистохимический стрептавидин-биотиновый метод, в качестве хромогена использован диаминобензидин, докраска ядер гематоксилином ($\times 200$)

рованы. В отдельных крупных сосудах встречаются гиалиновые обтурирующие тромбы. Вокруг сосудов определяются хорошо выраженные очаговые воспалительные инфильтраты, состоящие из лимфоцитов, плазматических клеток и макрофагов. Мышечная ткань встречается в виде небольших включений истонченных фрагментированных волокон, расположенных среди полей гиалинизированной фиброзной ткани.

Нервные стволы единичные, гомогенизированные. При иммуноморфологическом исследовании по всей площади образцов выявляется коллаген 4-го типа (рис. 4). Местами встречаются небольшие разрастания гомогенизированного коллагена 3-го типа; 1-й тип коллагена не встречается.

В подгруппе 1c оксипролин составил от 2353,6 нг/мл до 4888,9 нг/мл (среднее значение 3855,2 нг/мл).

ОБСУЖДЕНИЕ

При анализе частоты выявления клинических и фенотипических признаков ДСТ среди исследуемых пациенток были выявлены статистически значимые различия по частоте встречаемости гипермобильности суставов, гастроэзофагеального рефлюкса, пролапса клапанов сердца и грыж иной локализации, что соответствует результатам исследований Смольновой Т.Ю., Кадуриной Т.И., Нестеренко З.В. [2, 7, 10].

Была выявлена прямая корреляционная связь между уровнем оксипролина в сыворотке крови и выраженностью клинических и фенотипических признаков нДСТ. Аналогичные результаты были

Таблица 2
Результаты исследования уровня оксипролина в сыворотке крови и типов коллагена во влагилицной стенке

Показатель	Основная группа			Контрольная группа
	1a	1b	1c	
Оксипролин, нг/мл (среднее значение)	1955,2 $p1 < 0,05$	2355,2 $p2 < 0,05$	3855,2 $p3 < 0,05$	1068,2
Типы коллагена по данным ИГХ	1-й тип ++	—	—	+++
	3-й тип +	++	+	—
	4-й тип +	++	+++	—

$p1$ — значение для подгруппы 1a в сравнении с контрольной группой; $p2$ — значение для подгруппы 1b в сравнении с контрольной группой; $p3$ — значение для подгруппы 1c в сравнении с контрольной группой.

получены в исследованиях Ильиной И.Ю. (2009), Кадуриной Т.И. (2009), Нестеренко З.В. (2014). Однако содержание оксипролина в крови и моче характеризует интенсивность катаболизма коллагена и скорость обмена самого оксипролина в целом. По данным литературы, экскреция гидроксипролина с мочой увеличивается при коллагенозах (ревматизм, ревматоидный артрит, системная склеродермия, дерматомиозит), при гиперпаратиреозидизме, болезни Педжета [7, 11]. Еще больше выделяется оксипролина при наследственной гипергидроксипролинемии, что обусловлено дефицитом фермента гидроксипролиноксидазы, благодаря чему и нарушается обмен гидроксипролина [9].

Изучение обмена оксипролина во взаимосвязи с иммуногистохимическим исследованием расширяет представления о структурных изменениях тканей.

В современной литературе не существует единого мнения о том, что именно является основой патогенеза пролапса тазовых органов — увеличение количества коллагена 3-го типа (Moalli P.A. et al., 2016) или изменение соотношения 1-го и 3-го типов коллагена (Gabriel V. et al., 2005; Коновалов П.В. и соавт., 2014). Наше исследование показывает, что при ДСТ происходит прогрессирующая потеря массы коллагена 1-го типа при одновременном нарастании количества коллагена 3-го и 4-го типов. Данный факт подтверждает гипотезу Gabriel V. и Коновалова П.В.

Многие научные труды подтверждают, что целесообразно обращать внимание на клинические и фенотипические признаки дисплазии соединительной ткани при определении тактики ведения пациентки с пролапсом гениталий, в том числе при планировании оперативных вмешательств, с учетом индивидуальных особенностей каждой пациентки [1, 10, 14]. Так, при определении показаний для использования синтетических имплантов необходимо руководствоваться не только степенью пролапса, локализацией анатомических дефектов, но и характером изменений на тканевом и биохимическом уровне [9, 12–14].

Однако надо отметить, что сложность клинической диагностики недифференцированной ДСТ у лиц пожилого и старческого возраста заключается в том, что ее симптомы могут быть ошибочно приняты за проявления естественных инволюционных процессов.

ВЫВОДЫ

Повышение уровня оксипролина в сыворотке крови с высокой степенью вероятности коррелирует с результатами иммуногистохимического исследования и соответствует клиническим проявлениям несостоятельности тазового дна.

Группой риска по развитию рецидива пролапса тазовых органов являются пациентки, у которых имеется наличие диагностического комплекса: наличие клинических и фенотипических признаков недифференцированной ДСТ, повышение уровня оксипролина в сыворотке крови, преобладание коллагена 3-го и 4-го типов по результатам иммуногистохимии. У этой категории пациенток целесообразно проведение хирургической коррекции дефектов тазового дна с применением mesh-технологий как метода патогенетически обоснованного.

Уровень оксипролина в сыворотке крови вариабелен и может меняться при остеопорозе, аутоим-

мунных заболеваниях, коллагенозах и т. д., поэтому данный маркер имеет низкую специфичность — изолированная оценка его малоинформативна. Для повышения качества диагностики недифференцированной ДСТ необходимо сопоставлять лабораторные маркеры с имеющимися клиническими данными, а также результатами иммуногистохимического исследования.

Высокая чувствительность и специфичность иммуногистохимического исследования позволяет рекомендовать его в качестве диагностического критерия недифференцированной ДСТ. Однако метод ограничен своей инвазивностью, поэтому не подходит для скрининга и не должен применяться на этапе первичного консультирования.

Актуальным остается проведение исследований, посвященных более точной диагностике недифференцированной ДСТ на основании клинико-лабораторных и гистологических параметров.

Финансирование. Средства обязательного медицинского страхования, выделяемые в соответствии с Программой государственных гарантий оказания гражданам Российской Федерации бесплатной медицинской помощи органами государственной власти субъектов РФ — оказание высокотехнологичной медицинской помощи населению по профилю «акушерство и гинекология».

Конфликт интересов. Авторы заявляют об отсутствии конфликта интересов.

ЛИТЕРАТУРА

- Ильина И.Ю., Доброхотова Ю.Э., Жданова М.С. Влияние дисплазии соединительной ткани на развитие пролапса гениталий. Рос. вестн. акуш.-гинекол. 2009; 4: 15–18.
[Ilyina I.Yu., Dobrokhotova Yu.E., Zhdanova M.S. Influence of dysplasia of connective tissue on the development of prolapse of genitals. Rosijsky vestnik of obstetrics and gynecology. 2009; 4: 15–18 (In Russian).]
- Кадурина Т.И., Горбунова В.Н. Дисплазия соединительной ткани. Руководство для врачей. СПб.: ЭЛБИ, 2009.
[Kadurina T.I., Gorbunova V.N. Dysplasia of connective tissue. A guide for doctors. St. Petersburg: ELBI, 2009 (In Russian).]
- Martins K.F., Jarmy-DiBella Z.I., Fonseca A.M. et al. Evaluation of demographic, clinical characteristics and genetic polymorphism as risk factors for pelvic organ prolapse in Brazilian women. Neurourol. Urodynam. 2011; 30: 1325–1328.
- Акатова Е.В., Вершинина И.А., Викторова И.А., Громова О.А. и др. Национальные рекомендации Российского научного медицинского общества терапевтов по диагностике, лечению и реабилитации пациентов с дисплазиями соединительной ткани. Медицинский вестник Северного Кавказа. 2016; 1: 2–41.
[Akatova E.V., Verшинina I.A., Viktorova I.A., Gromova O.A. et al. National recommendations of the Russian Scientific Medical Society of Physicians on Diagnosis, Treatment and Rehabilitation of Patients with Dysplasia of Connective

- Tissue. *Meditinskii vestnik The North Caucasus*. 2016; 1: 2–41 (In Russian).]
5. Буянова С.Н., Савельева С.В., Гришин В.Л., Сенчакова Т.Н. Некоторые аспекты патогенеза пролапса гениталий. *Акуш. и гин.* 2001; 3: 39–41.
[Buyanova S.N., Savelieva S.V., Grishin V.L., Senchakova T.N. Some aspects of the pathogenesis of prolapse of genitalia. *Obstetrics and gynecology*. 2001; 3: 39–41 (In Russian).]
 6. De Landsheere L., Munaut C., Nusgens B. et al. Histology of the vaginal wall in women with pelvic organ prolapse: a literature review. *Int. Urogynecol. J.* 2013; 24(12): 2011–2020.
 7. Нестеренко З.В. Дисплазия соединительной ткани — медико-социальный феномен XXI века. *Боль. Суставы. Позвоночник*. 2012; 1(5): 17–23.
[Nesterenko Z.V. Dysplasia connective tissue — medical and social phenomenon of the XXI century. *Pain. Joints. Spine*. 2012; 1(5): 17–23 (In Russian).]
 8. Смирнова М.П., Чижов П.А., Бараков А.А. и др. Иммунологические показатели и обмен оксипролина у лиц с соединительнотканными дисплазиями сердца и синдромом вегетативной дисфункции. *Науч.-практич. ревматол.* 2010; 5: 43–46.
[Smirnova M.P., Chizhov P.A., Barakov A.A. Immunological indicators and oxypoline metabolism in persons with connective tissue dysplasia of the heart and a syndrome of autonomic dysfunction. *Scientific and Practical Rheumatology*. 2010; 5: 43–46 (In Russian).]
 9. Ильина И.Ю., Маликова В.О., Чикишева А.А., Джобав Э.М. и соавт. Значимость биохимических маркеров распада коллагена в прогнозировании рецидива пролапса гениталий у женщин с дисплазией соединительной ткани. *Вестник РГМУ*. 2012; 1: 44–46.
[Irina I.Yu., Malikova V.O., Chikisheva A.A., Jobava E.M. et al. The importance of biochemical markers of collagen degradation in predicting the recurrence of genital prolapse in women with connective tissue dysplasia. *Vestnik RSMU*. 2012; 1: 44–46 (In Russian).]
 10. Смольнова Т.Ю., Адамян Л.В. Диагностика и тактика ведения больных с дисплазией соединительной ткани в акушерстве и гинекологии. *РМЖ*. 2010; 6: 41–46.
[Smolnova T.Yu., Adamyan L.V. Diagnostics and tactics of managing patients with connective tissue dysplasia in obstetrics and gynecology. *RMJ*. 2010; 6: 41–46 (In Russian).]
 11. Ralston S.H., Langston A.L., Reid I.R. Pathogenesis and management of Paget's disease of bone. *Lancet*. 2008; 372: 155–163.
 12. Ищенко А.И. и соавт. Тазовая дисфункция: некоторые аспекты морфопатогенеза. *Вопросы гинекологии, акушерства и перинатологии*. 2011; 10(1): 11–17.
[Ishchenko A.I. et al. Pelvic dysfunction: some aspects of morphopathogenesis. *Questions of gynecology, obstetrics and perinatology*. 2011; 10(1): 11–17 (In Russian).]
 13. Коновалов П.В., Ветров В.В., Митрофанова Л.Б. и соавт. Морфологическое исследование миометрия при пролапсе гениталий у женщин в периоде постменопаузы. *Проблемы женского здоровья*. 2014; 9(4): 40–47.
[Konovalov P.V., Vetrov V.V., Mitrofanova L.B. et al. Morphological study of myometrium with genital prolapse in women in the postmenopausal period. *Problems of female health*. 2014; 9(4): 40–47 (In Russian).]
 14. Веропотвелян П.Н., Цехмистренко И.С., Веропотвелян Н.П., Гацелюк С.В. Стратегический взгляд на факторы риска пролапса гениталий и способы их коррекции. *Медицинские аспекты здоровья женщины*. 2016; 3(100): 66–74.
[Veropotvelyan P.N., Tsekhmistrenko I.S., Veropotvelyan N.P., Gatselyuk S.V. Strategic view on the risk factors for prolapse of genitalia and ways of their correction. *Medical aspects of women's health*. 2016; 3(100): 66–74 (In Russian).]
 15. Коган Е.А., Николенко В.Н., Занозин А.С., Демур Т.А. и соавт. Синдром недифференцированной дисплазии соединительной ткани в сочетании с наследственными тромбофилиями как причина первичного женского бесплодия. *Медицинский вестник Северного Кавказа*. 2016; 11(2–2): 323–326.
[Kogan E.A., Nikolenko V.N., Zanozin A.S., Demura T.A. et al. Syndrome of undifferentiated connective tissue dysplasia in combination with hereditary thrombophilia as the cause of primary female infertility. *Medical the messenger of the North Caucasus*. 2016; 11(2–2): 323–326 (In Russian).]